



Semana Digestiva
Digital 20 e 21 de novembro
2020

TERAPÊUTICA ENDOSCÓPICA NUMA COORTE DE DOENTES COM PANCREATITE CRÓNICA DE UM CENTRO DE REFERÊNCIA PORTUGUÊS

Figueiredo LM, Alexandrino G, Rafael MA, Lourenço LC, Rodrigues CG, Horta D, Canena J, Martins A
Hospital Professor Doutor Fernando Fonseca, Serviço de Gastrenterologia



INTRODUÇÃO

A pancreatite crónica (PC) envolve alterações progressivas inflamatórias e fibróticas do pâncreas, resultando em danos estruturais permanentes. Quando a terapêutica médica falha, podem ser necessárias terapêuticas endoscópicas (TE). Pretende-se avaliar as TE de uma coorte de doentes com PC.

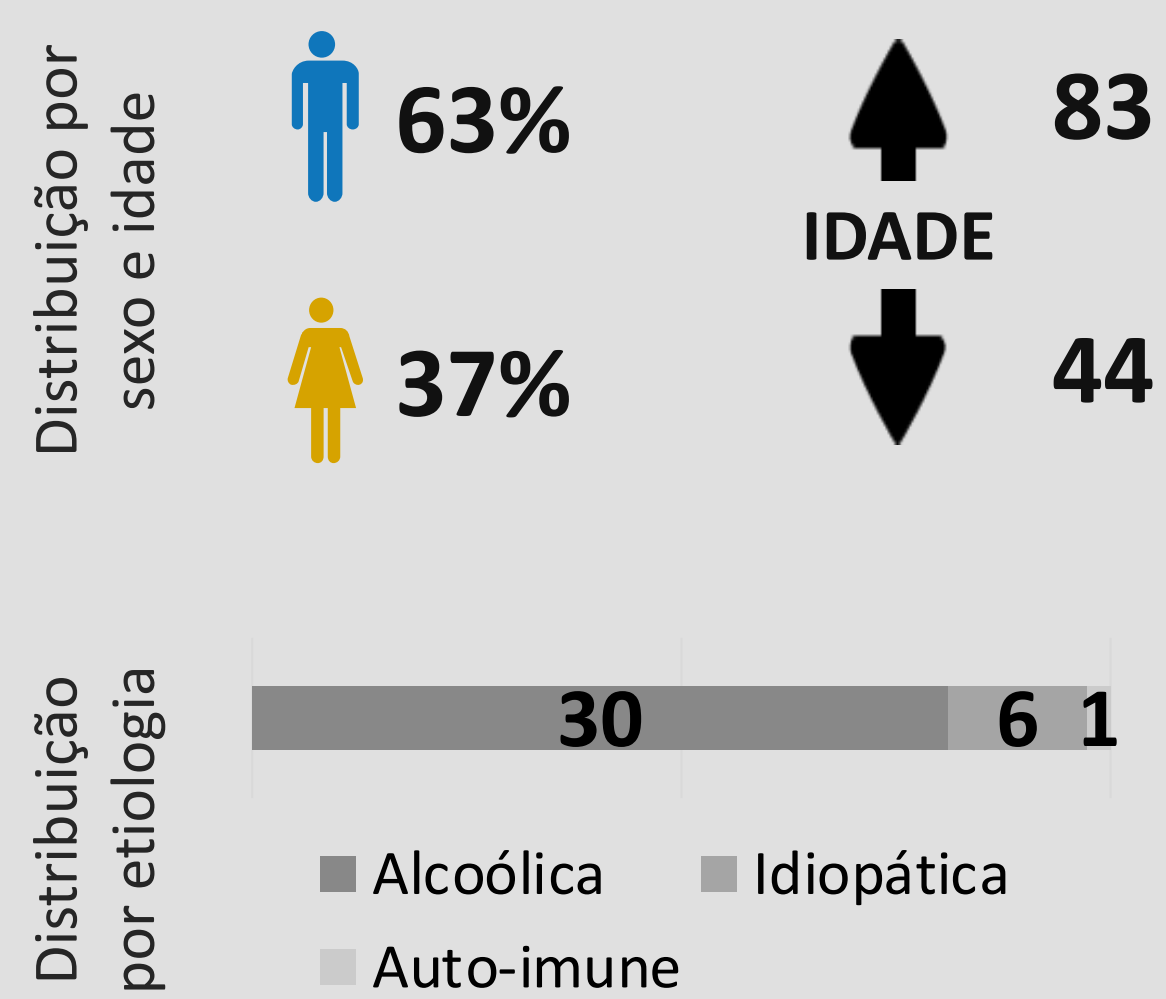
MATERIAL/MÉTODOS

Estudo observacional retrospectivo de doentes com PC submetidos a TE num centro hospitalar entre Janeiro/2010 e Dezembro/2017. Avaliaram-se as características demográficas, técnicas utilizadas, resultados e complicações.

RESULTADOS

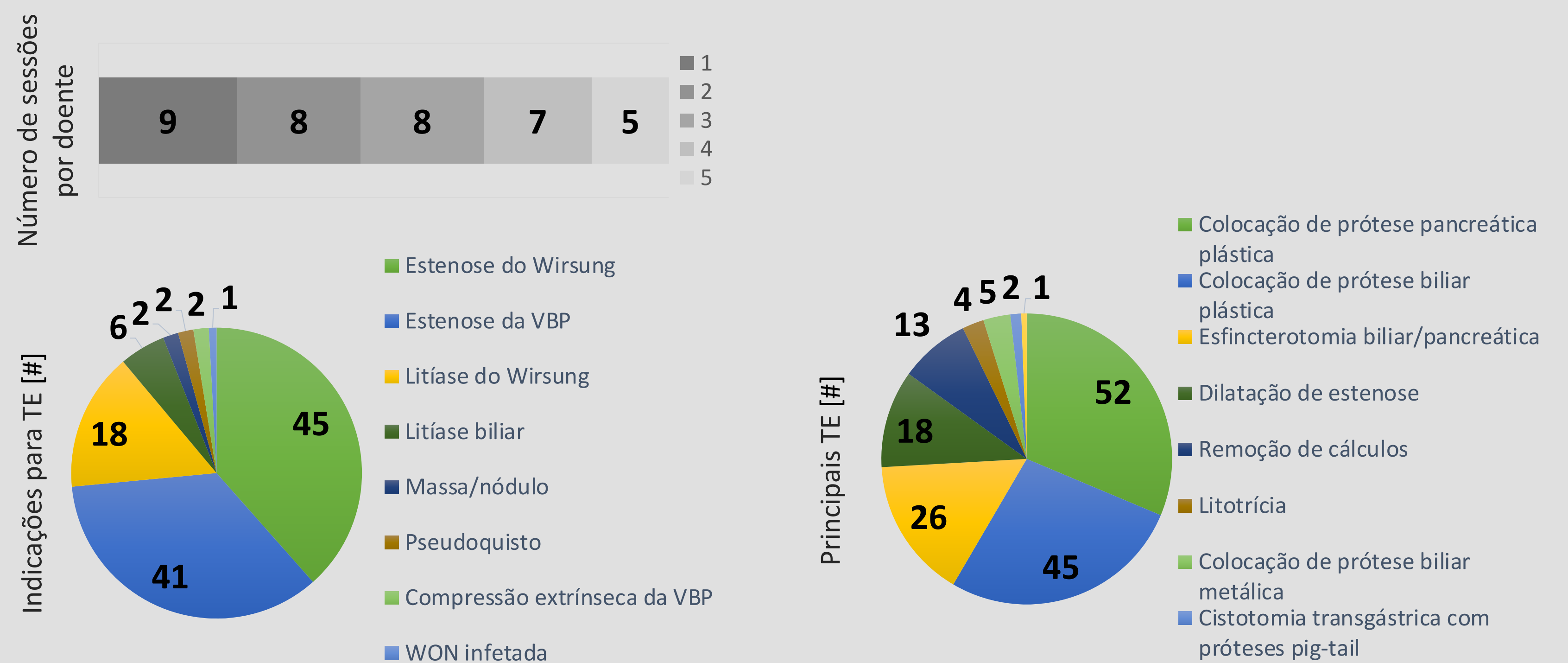
92 doentes com PC | **37 (40,2%) submetidos a TE** | 13 (14,1%) submetidos a cirurgia

37 doentes*



* 54,1% (n=20): hábitos tabágicos;
56,8% (n=21): Diabetes Mellitus;
13,5% (n=5): dor abdominal crónica

Realizaram-se 102 TE: 99 CPREs | 13 ecoendoscopias



- ✓ Não se registaram complicações
- ✓ 16,2% (n=6) foram operados: 4 por persistência de estenose da VBP e 2 por massa
- ✓ 9 óbitos (24,3%): 2 por neoplasia pancreática e os restantes não relacionados com PC

CONCLUSÕES

A abordagem da PC deve ser multidisciplinar. No presente estudo, a TE apresentou bons resultados e revelou um bom perfil de segurança, evitando uma abordagem cirúrgica em muitos casos.

REFERÊNCIAS

- 1- Dumonceau Jean-Marc et al. Endotherapy of chronic pancreatitis: ESGE Clinical Guideline ... Endoscopy 2019; 51: 179–193.
- 2- Aliye Uc, MD, Dana K. Andersen, MD, Melena D. Bellin, MD, et Chronic Pancreatitis in the 21st Century - Research Challenges and Opportunities Pancreas. 2016 November ; 45(10): 1365–1375.
- 3- Todd H. Baron, Christopher J. DiMaio et al American Gastroenterological Association Clinical Practice Update: Management of Pancreatic Necrosis Gastroenterology 2020;158:67–75;
- 4- V. Raman Muthusamy, MD, FASGE, Vinay Chandrasekhara, MD, Ruben D. Acosta, MD, et al The role of endoscopy in the diagnosis and treatment of inflammatory pancreatic fluid collections GASTROINTESTINAL ENDOSCOPY Volume 83, No. 3 : 2016