

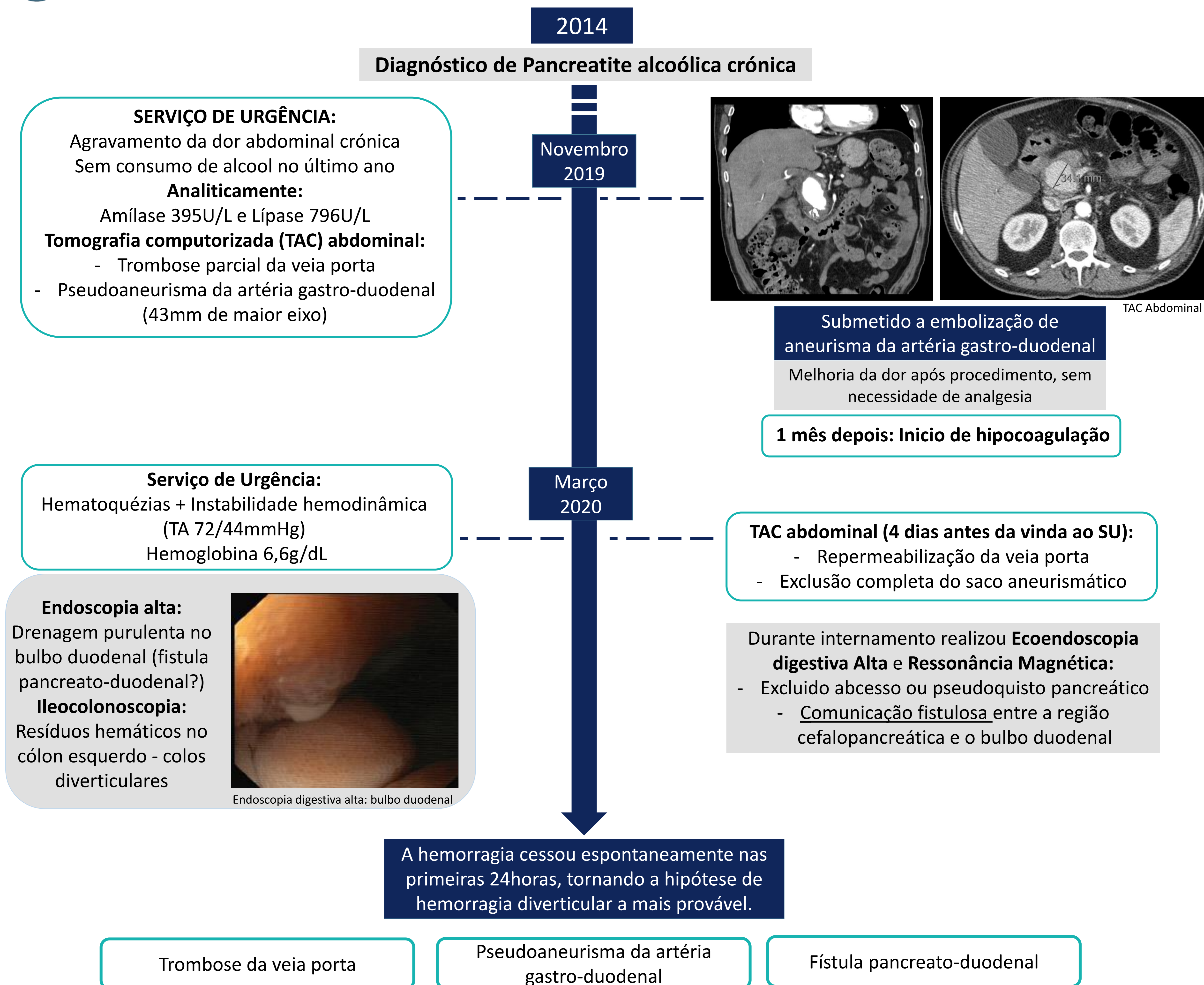
INTRODUÇÃO

O tratamento das complicações da pancreatite crónica, quer locais quer sistémicas, continua a ser um desafio com elevada taxa de morbimortalidade¹.

CASO CLÍNICO



Homem, 55 anos, diabético e hipertenso, com vários internamentos por agudização de pancreatite crónica de etiologia alcoólica. Doente sob analgesia fixa por dor abdominal crónica.



CONCLUSÕES

Embora a ocorrência de complicações de pancreatite crónica seja expectável com a evolução da doença, a ocorrência de pseudoaneurisma da artéria gastro-duodenal, trombose da veia porta e fístula pancreato-duodenal é rara². A concomitância de complicações trombóticas e hemorrágicas torna desafiante a gestão deste doente.

REFERÊNCIAS

- Seicean A, Tantău M, Grigorescu M, Mocan T, Seicean R, Pop T. Mortality risk factors in chronic pancreatitis. J Gastrointest Liver Dis. 2006 Mar;15(1):21-6.
- Chiang KC, Chen TH, Hsu JT. Management of chronic pancreatitis complicated with a bleeding pseudoaneurysm. World J Gastroenterol. 2014;20(43):16132-7.